

Avaliação estética da montagem dos seis dentes superiores anteriores em prótese total[†]

Esthetic evaluation of the setting up of the six anterior superior teeth in complete dentures

Osmar Vieira de CASTRO Jr.*

Zlata Victorovna HVANOV**

Maria Luiza M. A. FRIGERIO***

CASTRO Jr., O. V. de; HVANOV, Z. V.; FRIGERIO, M. L. M. A. Avaliação estética da montagem dos seis dentes superiores anteriores em prótese total. *Pesq Odont Bras*, v. 14, n. 2, p. 177-182, abr./jun. 2000.

A presente pesquisa teve por objetivo fazer uma avaliação estética de diferentes tipos de montagens de dentes superiores anteriores na prova em cera de uma prótese total. Sendo o assunto de natureza subjetiva, as próteses foram submetidas à apreciação de um grupo de pessoas entre estudantes, especialistas e leigos. Foram confeccionadas cinco próteses superiores ocluindo com uma única inferior, para cada um dos 10 pacientes do sexo masculino na faixa etária entre 18 e 72 anos. Os dentes anteriores de cada uma das próteses foram montados com um tipo de caracterização: para jovens (clássica), senil, com toque feminino, com toque masculino e com diastemas. As conclusões foram as seguintes: as montagens que mais agradaram foram a para jovens (clássica) com 38,57%, seguida da senil com 32,85%, sem diferenças significantes entre elas. As montagens que menos agradaram foram a com toque feminino com 32,86% de desaprovação, seguida da montagem masculina (31,43%) e com diastema (22,86%), sem diferenças significantes entre elas.

UNITERMOS: Estética dentária; Prótese total.

INTRODUÇÃO

A estética em prótese total é um assunto que envolve vários fatores que em conjunto proporcionam uma harmonia com o restante da face.

Os fatores sexo, personalidade e idade foram brilhantemente abordados nos trabalhos de FRUSH; FISCHER^{7,8,9,10}. Quanto ao sexo, mencionaram que os contornos arredondados dos ângulos incisais produzindo efeito esférico dos incisivos centrais superiores e incisivos laterais superiores, se harmonizam com o sexo feminino, enquanto os ângulos retos produzindo efeito cubóide nesses mesmos dentes, se harmonizam com o sexo masculino. Quanto ao fator personalidade classificaram os indivíduos em tipo vigoroso (na sua maioria homens), médio (a maior parte da população), e delicado (na sua maioria mulheres). Quanto ao fator idade propuseram para indivíduos jovens uma montagem dos seis dentes superiores anteriores com desníveis entre as bordas incisais, e para indi-

víduos senis, simulações de desgastes fisiológicos como crosão, abrasão ou diastemas, variações nos eixos longitudinais dos dentes e simulação de retrações gengivais.

Em 1974, FREITAS *et al.*⁵ ressaltaram que para se obter uma boa estética deve-se considerar uma tomada correta da dimensão vertical, o plano oclusal protético, linha mediana, linha dos caninos e linha alta do sorriso, e com relação aos dentes, NICÁCIO¹⁴ (1976) apontou três fatores na seleção dos dentes artificiais: forma, tamanho e cor. Além da forma dos dentes, sua disposição é um fator fundamental para se construir uma prótese mais estética tornando-a mais natural^{1,16,20}.

Já GOLDSTEIN¹¹ (1980), ENGELMEIER³ (1996) e GOMES¹² (1998) realçaram a importância da caracterização das bases de acordo com as necessidades de cada paciente. Outros fatores também tem influência na composição estética, entre eles: a importância da consulta de entrevista para co-

[†] Resumo da Dissertação de Mestrado.

* Mestre em Prótese Dental; ** Professora Associada; *** Professora Doutora – Departamento de Prótese Dental da Faculdade de Odontologia da USP.

CASTRO Jr., O. V. de; HVANOV, Z. V.; FRIGERIO, M. L. M. A. Avaliação estética da montagem dos seis dentes superiores anteriores em prótese total. *Pesq Odont Bras*, v. 14, n. 2, p. 177-182, abr./jun. 2000.

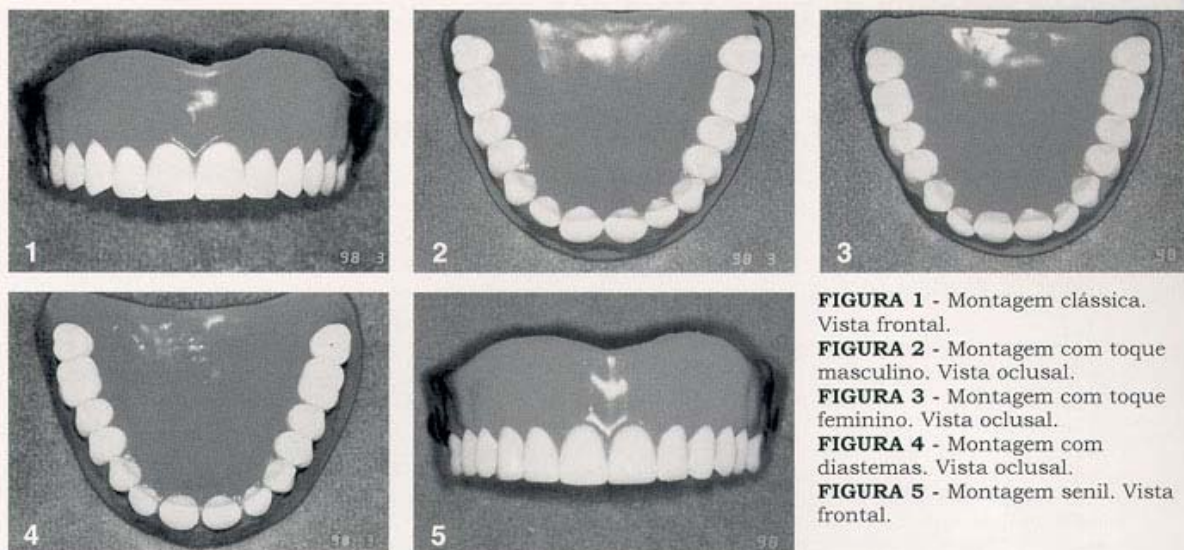


FIGURA 1 - Montagem clássica. Vista frontal.

FIGURA 2 - Montagem com toque masculino. Vista oclusal.

FIGURA 3 - Montagem com toque feminino. Vista oclusal.

FIGURA 4 - Montagem com diastemas. Vista oclusal.

FIGURA 5 - Montagem senil. Vista frontal.

nhecer as expectativas do paciente, a tomada precisa de relação cêntrica e excêntrica, a localização do plano oclusal e a influência da própria entrega e manutenção².

Em 1990 HEARTWELL; RAHN¹³ acrescentaram que fatores cosméticos e a reflexão artística devem ser considerados no arranjo dos dentes de uma prótese total.

RUFENACHT¹⁵ (1990) citou o aspecto da morfopsicologia, isto é, como uma pessoa vê a outra. Desse ponto de vista, os incisivos centrais focalizam as características de personalidade, força, energia, autoritarismo, magnetismo, apatia ou retração. Os incisivos laterais concentram o abstrato: elementos artístico, emocional ou intelectual da personalidade. Assim, o profissional, ao confeccionar uma prótese total pode alterar totalmente a imagem do paciente, positiva ou negativamente.

Associado aos fatores para obter-se uma boa estética: tamanho dos dentes, cor, disposição, alinhamento, posição, cor da gengiva artificial, oclusão, enfim, todos os recursos utilizados para se promover um aspecto mais natural e harmônico possível, deve-se sempre consultar a opinião do paciente que deve dar a última palavra, pois o conceito do belo é de caráter totalmente pessoal e subjetivo, sofrendo influências culturais e sociais. Procedendo desta maneira, estaremos mais próximos de realizar seu desejo estético, obtendo uma maior satisfação e aceitação do trabalho.

MATERIAL E MÉTODOS

Foram selecionados 10 pacientes desdentados completos, do sexo masculino, de cor branca, na faixa etária entre 18 e 72 anos. As fases clínicas para a confecção das próteses totais foram executadas conforme a orientação preconizada por TAMAKI; TAMAKI¹⁸ e TAMAKI¹⁹ até a fase de reprodução dos planos-de-orientação, quando eram reproduzidos cinco planos-de-orientação superior e um único inferior.

Para cada um dos pacientes selecionados foram realizadas cinco tipos de montagens diferentes dos dentes superiores que ocluíam com uma única inferior. Alterando-se a disposição ou através de desgaste dos seis dentes superiores anteriores obtve-se:

Montagem clássica: essa montagem apresenta desníveis entre as bordas dos incisivos centrais e laterais correspondendo aos arcos dentais de indivíduos na primeira fase da maturidade, na sua plenitude física, quando ainda os dentes não sofreram desgastes fisiológicos ou mecânicos (Figura 1).

Montagem com toque masculino: os incisivos centrais superiores eram expostos, projetando-se o lado distal para vestibular e os incisivos laterais superiores eram deslocados de leve para palatino tornando-os menos evidentes. Com essas variações, salientavam-se os incisivos centrais superiores e os caninos e a montagem tornava-se mais agressiva (Figura 2).

CASTRO Jr., O. V. de; HVANOV, Z. V.; FRIGERIO, M. L. M. A. Avaliação estética da montagem dos seis dentes superiores anteriores em prótese total. **Pesq Odont Bras**, v. 14, n. 2, p. 177-182, abr./jun. 2000.

TABELA 1 - Frequência em números dos resultados dos votos quanto a preferência das 5 montagens (pacientes do sexo masculino).

Ordem/ Paciente/ Idade	Montagem	Ordem de Preferência					Ordem/ Paciente/ Idade	Montagem	Ordem de Preferência				
		1º	2º	3º	4º	5º			1º	2º	3º	4º	5º
1 H.N. 62 anos	Diastema	0	3	0	0	4	6 R.B. 66 anos	Diastema	2	2	0	3	0
	Clássica	4	0	2	1	0		Clássica	3	0	3	1	0
	Senil	3	0	1	3	0		Senil	1	3	1	0	2
	Feminina	0	1	4	2	0		Feminina	0	2	0	1	4
	Masculino	0	3	0	1	3		Masculino	1	0	3	2	1
2 P.S. 72 anos	Diastema	0	3	3	1	0	7 R.G.L. 62 anos	Diastema	0	0	3	2	2
	Clássica	2	2	1	1	1		Clássica	6	1	0	0	0
	Senil	4	2	0	1	0		Senil	1	5	0	1	0
	Feminina	0	0	1	3	3		Feminina	0	0	2	1	4
	Masculino	1	0	2	1	3		Masculino	0	1	2	3	1
3 P.P. 62 anos	Diastema	0	3	1	1	3	8 D.S. 70 anos	Diastema	0	2	0	1	3
	Clássica	5	1	1	0	1		Clássica	1	1	4	0	0
	Senil	2	1	2	2	1		Senil	2	2	1	1	0
	Feminina	0	1	2	2	3		Feminina	0	0	0	3	3
	Masculino	1	2	2	3	0		Masculino	3	1	1	1	0
4 E.P.S. 18 anos	Diastema	3	2	1	1	0	9 W.A. 60 anos	Diastema	0	4	1	1	2
	Clássica	0	3	1	0	3		Clássica	6	1	1	0	0
	Senil	1	1	1	3	1		Senil	1	3	3	1	0
	Feminina	0	0	3	2	2		Feminina	0	0	3	3	2
	Masculino	3	1	1	1	1		Masculino	1	0	0	3	4
5 M.F.A. 51 anos	Diastema	0	2	2	0	2	10 J.R.F. 68	Diastema	4	2	1	0	0
	Clássica	0	3	3	0	0		Clássica	0	5	1	1	0
	Senil	6	0	0	0	0		Senil	2	0	2	3	0
	Feminina	0	1	1	3	1		Feminina	1	0	3	2	1
	Masculino	0	0	0	3	3		Masculino	0	0	0	1	6

Montagem com toque feminino: a distal dos incisivos centrais superiores eram ligeiramente deslocadas para palatino e os ângulos méso-incisais dos incisivos laterais superiores eram sobrepostos sobre a vestibular dos incisivos centrais superiores, colocando em evidência os incisivos laterais superiores (Figura 3).

Montagem com diastemas: as faces proximais dos incisivos centrais superiores e incisivos laterais superiores eram desgastadas estreitando-os. Montados os dentes nas posições originais, os mesmos ficavam separados entre si, simulando a migração daqueles ou o abrasionamento das faces proximais (Figura 4).

Montagem senil: as bordas incisais dos incisivos centrais superiores, incisivos laterais superio-

res e caninos eram desgastadas, deixando-se os dentes com ângulos mais vivos e nivelados, simulando abrasão (Figura 5).

Uma vez terminadas as caracterizações das montagens, todas recebiam uma escultura convencional cuidando-se para que a altura das bordas livres da gengiva, tamanho, direção e volume das bossas, depressões dos sulcos interdentais e sulcos horizontais não diferissem entre as próteses, a fim de que não fosse incorporada nenhuma variável que pudesse interferir na avaliação.

No dia da prova clínica das próteses, reunia-se um grupo com cerca de sete pessoas. Solicitava-se que observassem atentamente a reconstituição estética da boca com cada uma das cinco próteses e logo depois manifestassem por escrito, qual a

CASTRO Jr., O. V. de; HVANOV, Z. V.; FRIGERIO, M. L. M. A. Avaliação estética da montagem dos seis dentes superiores anteriores em prótese total. *Pesq Odont Bras*, v. 14, n. 2, p. 177-182, abr./jun. 2000.

montagem que julgasse mais harmoniosa ou estética ao paciente, indicando com o número 1 (um) e as demais em ordem decrescente de preferência. Assim, o número 5 seria a prótese menos apreciada.

As avaliações foram feitas individualmente, sem que a pessoa tomasse conhecimento da escolha das outras. Os avaliadores foram: o próprio paciente, estudantes de Odontologia, leigos e especialistas em Prótese Dentária.

Após computados os dados a prótese que o paciente escolheu como sendo a mais harmônica era acrilizada junto com a inferior e posteriormente instalada.

RESULTADOS E DISCUSSÃO

Após a avaliação estética dos 10 pacientes do sexo masculino, os dados foram computados e analisados quanto a freqüência em números (Tabela 1), quanto a freqüência das ordens de preferência em número, porcentagem e teste qui-quadrado (Tabela 2) e com testes qui-quadrados para opção de preferência com exclusão sucessiva dos menores valores (Tabela 3).

Examinando-se os resultados encontrados nesta pesquisa, apresentados nas Tabelas 1 e 2, verifica-se entre as cinco montagens dos dentes anteriores, oferecidas para apreciação, a que mais agradou aos avaliadores, em termos de reconstrução estética da região bucal, foi a do tipo clássico, com 38,57% dos votos; seguida de perto, a montagem senil em segundo lugar, com 32,85%

TABELA 2 - Freqüência das ordens de preferência em número e porcentagem para as 5 montagens e teste qui-quadrado.

Montagem	Freq.	Ordem de preferência				
		1º	2º	3º	4º	5º
Clássica	Nº	27	17	17	4	5
	%	38,57	24,29	24,29	5,71	7,14
Senil	Nº	23	17	11	15	4
	%	32,85	24,28	15,72	21,43	5,72
Masculina	Nº	10	8	11	19	22
	%	14,28	11,42	15,72	27,15	31,43
Díastema	Nº	9	23	12	10	16
	%	12,85	32,85	17,15	14,29	22,86
Feminina	Nº	1	5	19	22	23
	%	1,42	7,14	27,15	31,43	32,86

$\chi^2 = 90,57$ (significativamente com nível de 1%).

dos votos. Os resultados obtidos por FRIGERIO⁶ (1984) estão de acordo quanto a preferência pela montagem do tipo clássico com 37,60%, mas diferem quanto ao sexo pois encontrou num grupo feminino a montagem do tipo feminino, que obteve 34% de aprovação, enquanto no nosso grupo masculino, a montagem do tipo masculina obteve 14,28%.

Considerando-se que o experimento foi realizado em pacientes com idade média de 59,1 anos, os resultados estão de acordo com as observações dos autores FENN *et al.*⁴ (1961), FRUSH; FISCHER^{7,10} (1955) e (1957), TAMAKI¹⁹ (1988), GOLDSTEIN¹¹ (1980) que verificaram que a montagem classificada como senil, nesta pesquisa, era a que

TABELA 3 - Testes qui-quadrado para opção de preferência com exclusão sucessiva dos menores valores. Freqüência em porcentagem e números.

Opção	Clássica	Senil	Masculina	Díastema	Feminina	Qui-quadrado
1º Lugar	27	23	10	9	1	32,86**
	38,57%	32,85%	14,28%	12,85%	1,42%	-
	27	23	10	9	-	14,42**
	27	23	10	-	-	7,90*
2º Lugar	17	17	8	23	5	5,43**
	24,29%	24,28%	11,42%	32,85%	7,14%	-
	17	17	8	23	-	7,06 n.s.
	-	-	-	-	-	-
3º Lugar	17	11	11	12	19	40,60 n.s.
	24,29%	15,72%	15,72%	17,15%	27,15%	-
	-	-	-	-	-	-
	-	-	-	-	-	-
4º Lugar	4	15	19	10	22	14,71**
	5,71%	21,43%	27,15%	14,29%	31,43%	-
	-	15	19	10	22	4,91 n.s.
	-	-	-	-	-	-
5º Lugar	5	4	22	16	23	23,57**
	7,14%	5,72%	31,43%	22,86%	32,86%	-
	5	-	22	16	23	12,42**
	-	-	22	16	23	1,41 n.s.
-	-	-	-	-	-	

n.s. - não significante; *significante ao nível de 5%; **significante ao nível de 1%.

CASTRO Jr., O. V. de; HVANOV, Z. V.; FRIGERIO, M. L. M. A. Avaliação estética da montagem dos seis dentes superiores anteriores em prótese total. *Pesq Odont Bras*, v. 14, n. 2, p. 177-182, abr./jun. 2000.

mais se harmonizava com os indivíduos daquela faixa etária, mas diferiu de FRUSH; FISCHER¹⁰ (1957), TAMAKI¹⁹ (1988), HEARTWELL Jr.; RAHN¹³ (1990) quando indicaram diastemas para pacientes idosos que, na presente pesquisa, obtiveram apenas 12,85%, porcentagem essa muito próxima à dos 11,28% de diastemas encontrados em trabalho de TAMAKI¹⁷ (1968) com pacientes dentados.

Por outro lado, considerando que todos os pacientes eram do sexo masculino, o resultado difere de autores que acreditam que com os incisivos centrais superiores mais expostos, projetando-se as distais para vestibular e os incisivos laterais superiores mais deslocados levemente para palatino tornando-os menos evidentes, conferiam a montagem mais agressiva e masculina, harmonizando-se com o sexo masculino^{4,8,18}.

Examinando-se os resultados apresentados na Tabela 3, as montagens clássicas e com toque de senilidade foram as preferidas em 1º lugar, com freqüências diferentes (38,57% e 32,85%, respectivamente), mas, sem apresentar diferenças estatísticas significantes entre elas.

As montagens que menos agradaram os avaliadores foram as com toque feminino com 32,86% de desaprovação (5º lugar), embora não tenha ocorrido diferenças estatísticas significantes entre as montagens com toque feminino, com toque masculino e com diastemas.

CONCLUSÕES

Pela análise dos resultados obtidos pode-se concluir:

1. As montagens que mais agradaram em 1º lugar foram a do tipo clássico (38,57%) e a com toque de senilidade (32,85%).
2. Não houve diferença significativa entre a montagem do tipo clássica e a com toque de senilidade.
3. A montagem que menos agradou foi a com toque feminino com 32,86% de desaprovação seguida da montagem masculina (31,43%) e com diastema (22,86%).
4. Não houve diferença significativa entre as montagens com toque feminino, com toque masculino e com diastema.

CASTRO Jr., O. V. de; HVANOV, Z. V.; FRIGERIO, M. L. M. A. Esthetic evaluation of the setting up of the six anterior superior teeth in complete dentures. *Pesq Odont Bras*, v. 14, n. 2, p. 177-182, abr./jun. 2000.

The purpose of this research was to evaluate different ways of setting up teeth in complete dentures, during the try-in phase (before having them processed). Since this issue has a subjective appeal, the prostheses were submitted to the evaluation of different kinds of people. The different groups of evaluators were: students, specialists and laymen.

UNITERMS: Esthetics, dental; Denture, complete.

REFERÊNCIAS BIBLIOGRÁFICAS

1. ALDROVANDI, C. *Dentaduras completas*. 2. ed. Rio de Janeiro : Científica, 1956. v. 2, Cap. 6, p. 190-205.
2. CURTIS, T. A.; SHAW, E. L.; CURTIS, D. A. The influence of removable prosthodontic procedures and concepts on the esthetics of complete dentures. *J Prosthet Dent*, v. 57, n. 1-3, p. 315-323, Mar. 1987.
3. ENGELMEIER, R. L. Complete-denture esthetics. *Clin North Am*, v. 40, n. 1, p. 71-84, Jan. 1996.
4. FENN, H. R. B.; LIDDELOW, K. P.; GRIMSON, A. P. *Clinical dental prosthetics*. 2. ed. Londres : Staples Press, 1961. p. 417-453.
5. FREITAS, A. G.; SILVA, N. F.; GEOFFROY FILHO, V. M. Prótese total (fases de sua elaboração) III. *Rev Bras Odont*, v. 31, n. 188, p. 155-159, jul./ago. 1974.
6. FRIGERIO, M. L. M. A. *Caracterização da montagem dos dentes em prótese total*. São Paulo, 1984. p. 11-56 Tese Mestrado em Prótese Dentária pela Faculdade de Odontologia da Universidade de São Paulo.
7. FRUSH, J. P.; FISHER, R. D. Introduction to dentogenic restorations. *J Prosthodont*, v. 5, n. 5, p. 586-595, Sept. 1955.
8. FRUSH, J. P.; FISHER, R. D. How dentogenic restorations interpret the sex factor. *J Prosthodont*, v. 6, n. 2, p. 160-172, July 1956.
9. FRUSH, J. P.; FISHER, R. D. How dentogenic interprets the personality factor. *J Prosthodont*, v. 6, n. 4, p. 441-449, July 1956.
10. FRUSH, J. P.; FISHER, R. D. The age factor in dentogenics. *J Prosthodont*, v. 7, n. 1, p. 5-13, Jan. 1957.
11. GOLDSTEIN, R. E. *Estética em Odontologia*. Rio de Janeiro : Guanabara Koogan, 1980. p. 2-15.
12. GOMEZ, T.; MORI, M.; CORRÊA, G. A. *Atlas de caracterização em prótese total e prótese parcial removível*. São Paulo : Santos, 1998. Cap. 3, p. 21.
13. HEARTWELL Jr., C. M.; RAHN, A. O. *Syllabus em Dentaduras Completas*. Trad. de José Cerrati Turano e Fernando Montenegro. 4. ed. São Paulo : Santos, 1990. Cap. 14, p. 343-353.
14. NICACIO, I. M. Considerações sobre a seleção dos dentes artificiais em prótese total. *Rev Ass Paul Cirurg Dent*, v. 30, p. 358-62, nov./dez. 1976.
15. RUFENACHT, C. R. *Fundamentals of esthetics*. Berlin : Quintessenz, 1990. Cap. 5, p. 137-183.

CASTRO Jr., O. V. de; HVANOV, Z. V.; FRIGERIO, M. L. M. A. Avaliação estética da montagem dos seis dentes superiores anteriores em prótese total. **Pesq Odont Bras**, v. 14, n. 2, p. 177-182, abr./jun. 2000.

16. SAITO, T.; CORRÊA, G. A.; MORI, M.; YOSHIDA, H.; MORAES, S. L. D.; TAMAKI, R.; GOMEZ, T. Caracterização de dentes de estoque para prótese total. **Rev Bras Odontol**, v. 1, n. 1, p. 46-49, jul./set. 1993.
17. TAMAKI, S. T. Fator estético em dentaduras completas. **Estomat Cult**, v. 2, n. 1, p. 39-45, jan./jun. 1968.
18. TAMAKI, T.; TAMAKI, S. T. **Prática de laboratório: dentaduras completas**. 2. ed. São Paulo: Sarvier, 1980. 91p.
19. TAMAKI, T. **Dentaduras completas**. 4. ed. rev. ampl. São Paulo : Savier, 1988. p. 194-195.
20. TODESCAN, R. Estética e caracterização de dentes e gengivas na dentadura. **Rev Assoc Paul Cir Dent**, v. 10, n. 3, p. 158-162, maio/jun. 1956.

Recebido para publicação em 08/09/99
Enviado para reformulação em 09/11/99
Aceito para publicação em 17/01/00